


2. Dec 17 27. 1900



# Sitzungsberichte

mathematisch-physikalischen Classe

der

k. b. Akademie der Wissenschaften

zu München.

---

1899. Heft III.

---

München.

Verlag der k. Akademie.

1900.

In Commission beim G. Franzosen Verlags (J. Roth)

## Die überzähligen Hautknochen des menschlichen Schädeldaches.

(Nachtrag. S. Abhandlungen der k. bayer. Akad. d. Wiss. II. Cl.  
XX. Bd. II. Abth. 1899.)

Von **J. Ranke.**

(Eingelaufen 22. December.)

---

### Ein neuer Fall von *Sutura parietalis* an dem Schädel eines erwachsenen Europäers.

In der Abhandlung über „Die überzähligen Hautknochen“ habe ich Seite 27 (301) um erneute Durchsicht der anatomischen Sammlungen ersucht speziell zur Auffindung weiterer Schädel mit Verdoppelung der Scheitelbeine namentlich bei Erwachsenen.

Heute kann ich schon einen Erfolg dieses Aufrufs mitteilen.

Herr Geheimrath W. His hat mir, wofür ich hier den besten Dank aussprechen möchte, aus der anatomischen Sammlung der Leipziger Universität einen Schädel zur Untersuchung zugesendet, welcher auf der rechten Seite eine vollkommene Verdoppelung des Scheitelbeines, durch eine sagittal von vorn nach hinten verlaufende, stark gezackte Naht, aufweist (Fig. 1). Auf der linken Seite zeigt das Scheitelbein eine unvollständige Parietalnaht, von der Mitte der Lambdanaht aus nach vorwärts in das Scheitelbein in sagittaler Richtung einspringend (Fig. 2).

Die Parietalnaht geht auf der rechten Seite von der Höhe des unteren Drittels der Kranznaht aus und verläuft in einer Länge von 115 mm nach hinten bis zum oberen Drittel des rechten Schenkels der Lambdanaht. Auf der linken Seite zeigt sich ein 25 mm langer Nahtrest der Parietalnaht, welcher über der Mitte des linken Schenkels der Lambdanaht abgeht.

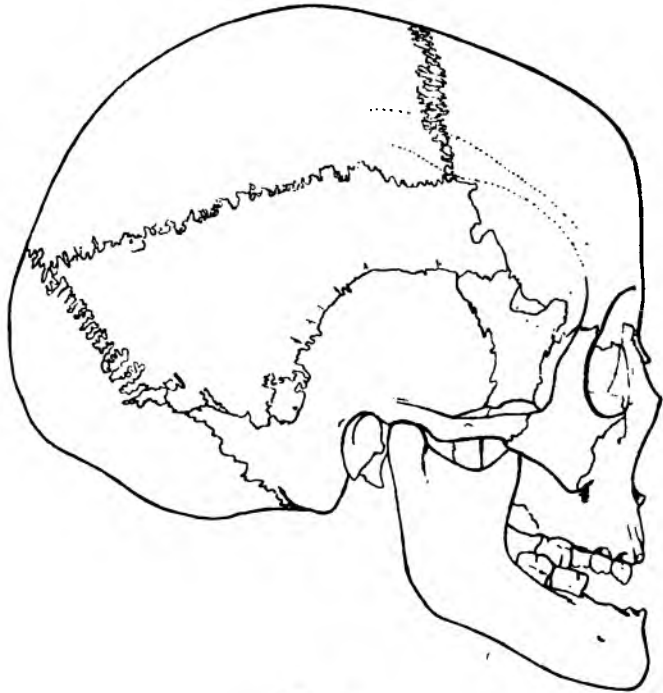


Fig. 1.

Die Richtung des Nahtrestes entspricht im Allgemeinen der Richtung des hinteren Abschnittes der Parietalnaht der rechten Seite (Fig. 4). Doch neigt sich das vordere verwachsene, aber noch deutlich sichtbare Ende nach abwärts, so dass die Fortsetzung der Naht die Kranznaht nicht erreichen, sondern einen hinteren, unteren Abschnitt des Scheitelbeines abtrennen würde. Auf diese Weise würde eine jener schiefen Scheitelbeinnähte

entstehen, von welchen ich l. c. in Fig. 13, 14 und 15 nach meinen und Grubers Beobachtungen Beispiele mitgeteilt und ihre Entstehung aus der sagittal verlaufenden eigentlichen Parietalnaht geschildert habe (S. 28 (302) bis 35 (309)).

Die vollständige Parietalnaht auf der rechten Schädelseite erscheint namentlich in ihrem hinteren Abschnitte als eine

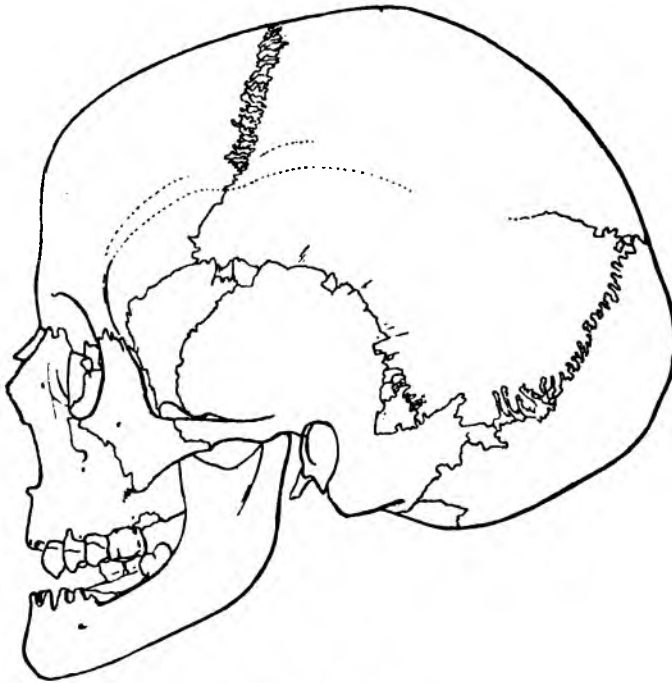


Fig. 2.

stark gezackte Zackennaht, auch in dem vorderen Abschnitte zeigen sich Zacken, welche aber nicht eigentlich durch das Ineinandergreifen der durch die Parietalnaht getrennten Scheitelbeinabschnitte gebildet werden, sondern der gezackte Rand des unteren Scheitelbeines legt sich schuppenartig über den unteren Rand des oberen Scheitelbeines. Wieder ist die Ausbildung des vorderen (Coronar)-Randes des unteren Scheitel-

beines von dem Coronarrand des oberen Scheitelbeines in der beschriebenen typischen Weise verschieden. Während letzterer eine wahre Zackennaht darstellt, ist der Coronarrand des unteren Scheitelbeines einfach linear begrenzt und lagert sich nach dem Typus einer wahren Schuppennaht über den entsprechenden Coronarrand des Stirnbeins (Fig. 3).

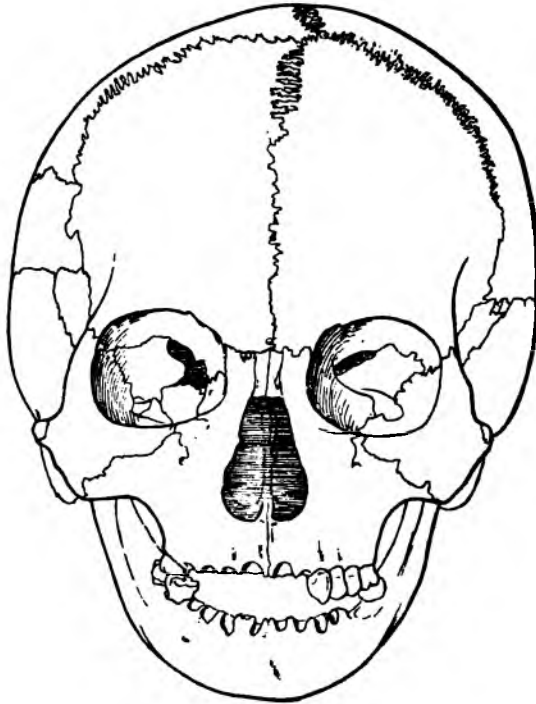


Fig. 3.

Durch den angegebenen Verlauf der Parietalnaht wird das Scheitelbein in zwei verschieden grosse und verschieden gestaltete Abschnitte geteilt. Das obere Scheitelbein stellt ein unregelmässiges Viereck dar, bei welchem die Sagittalnaht und Coronarnaht einen nahezu rechten Winkel miteinander bilden, der durch die Parietalnaht gebildete Unterrand wendet sich

nicht parallel mit der Sagittalnaht nach hinten, sondern nähert sich derselben mehr und mehr an. Während der Vorderrand (Coronarrand) 74 mm beträgt, beträgt der Lambdarand des oberen Scheitelbeines nur 33 mm.

Das untere Scheitelbein bildet abgesehen von dem einspringenden Bogen der Schläfenschuppe ebenfalls ein unregel-

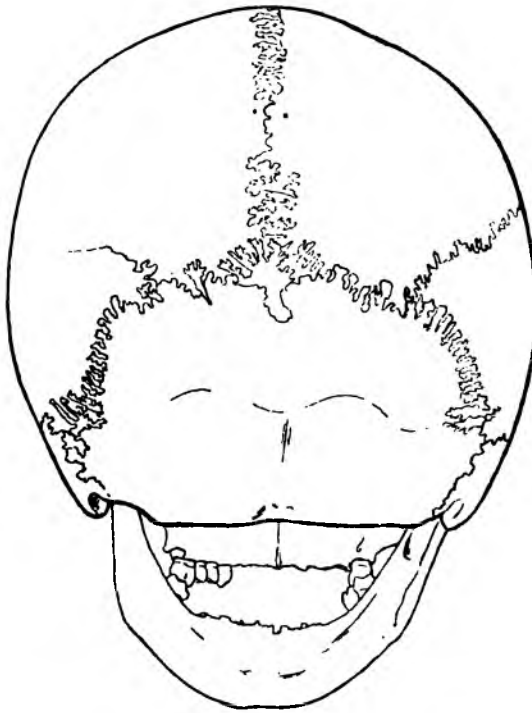


Fig. 4.

mässiges Viereck: aber umgekehrt wie bei dem oberen Scheitelbein ist hier der Coronarrand viel kürzer als der Lambdarand. Der Coronarrand misst 25, der Lambdarand 56 mm, wozu noch die zwischen Processus mastoideus und Schläfenschuppe einspringende hintere, untere Ecke hinzukommt. Rechnet man diese Ecke noch zum Lambdarand des unteren Scheitelbeins,

so ergibt sich eine Länge von 76 mm. Das untere Scheitelbein ist also umgekehrt wie das obere, hinten breit und vorne schmal. Sein Unterrand erscheint durch die einspringende Schuppe ausgeschnitten.

Der senkrechte Bogen des rechten Scheitelbeins von der höchsten Auswölbung der Schuppennaht aus mit dem Bandmass gemessen beträgt 113 mm, davon entfallen 27 mm auf den unteren, 86 mm auf den oberen Abschnitt des getheilten Scheitelbeines; über der Pars mastoidea beträgt die verticale Höhe des unteren Abschnittes 62 mm, die des oberen 88 mm.

Das untere Scheitelbein ist sonach nicht unwesentlich kleiner als das obere.

Bezüglich der Gesamtbildung des durch die Parietalnaht getrennten rechten Scheitelbeines ist zu bemerken, dass ein eigentlicher Scheitelbeinhöcker fehlt, während das linke, nur in seinem hinteren Abschnitte teilweise getrennte, Scheitelbein einen wohlausgebildeten und prominirenden Scheitelbeinhöcker zeigt. Es spricht das für eine relativ frühzeitige (theilweise) Verschmelzung der beiden Scheitelbeinanlagen der linken Seite, womit ja wohl auch die Ablenkung des hinteren Nahtrestes nach unten zusammenhängen mag.

Der Schädel ist brachycephal und zeigt eine geringe, linksseitig etwas stärkere Vorbuchtung des Hinterhauptes. Der Schädel ist klein und zart, weiblich, die Weisheitszähne fehlen noch und die Sphenobasilarfuge ist noch nicht vollkommen verknöchert. Es ist der Schädel eines jugendlichen, noch nicht vollkommen erwachsenen weiblichen Individuums.

Ich habe bei genauer Prüfung eine vorzeitige Verwachsung von Schädelnähten nicht nachweisen können, auch nicht an der Schädelbasis. Im Gegentheil zeigt sich eine vollkommen offene Stirnnaht (Fig. 3) und ein beträchtlicher Rest der linken Naht resp. Fuge, zwischen der Unterschuppe und dem Gelenkteil des Hinterhauptbeines, *Synchondrosis condylosquomosa*, die Persistenz dieser letzteren Naht ist bekanntlich beim Menschen relativ recht selten.

Vom Foramen infraorbitale geht eine Naht beiderseits senkrecht hinauf zum untern Augenhohlenrand.

Der Schadel zeigt keine starkere ausgesprochene Schiefheit, doch ist die Wolbung der ganzen linken Seite des Schadels, wie sich aus der schon erwahnten Ausbildung des Scheitelbeinhockers auf dieser Seite ergibt, eine starkere. Es ist das ein Unterschied gegen die bisher beobachteten Schadel mit Parietalnaht, bei welchen, wie bei dem von mir zuerst beschriebenen so auch, so viel ich sehe, bei den ubrigen, die starkere Wolbung des Schadels auf die Seite der persistirenden Naht trifft. Aber auch bei dem neuen Parietalnaht-Schadel des Herrn W. His ist das rechte geteilte Parietale grosser als das linke. Der Coronar-Rand betragt links 11, rechts 12 cm, d. h. um 1 cm ist im Bregma die Sagittalnaht nach links verschoben, so dass das Ende der Stirnnaht nicht mit dem Anfang der Sagittalnaht zusammentrifft.

Sonst zeigt der Schadel keine groeren Abnormitaten. In der Naht zwischen dem Oberrand des grossen Keilbeinflugels und dem Stirnbein, Sutura sphenofrontalis, rechts zeigt sich ein kleiner Schaltknochen; zwei kleine Schaltknochen finden sich zwischen dem Oberrand des grossen Keilbeinflugels und dem unteren Rande des linken Scheitelbeines in der Gegend der ehemaligen Schlafenfontanelle. Die Lambdanaht ist so gut wie frei von Worm'schen Knochen, nur in der hinteren kleinen Fontanelle befindet sich ein doppelter unregelmassig gestalteter Fontanellknochen.

Die Stirn ist gerade ansteigend mit gut ausgebildeten Stirnhockern, die Scheitelkurve flach, beides im Ecker'schen Sinne weibliche Charaktere. Die Augenhohleneingange sind gerundet, relativ gross; die Nasenbeine, welche zum grosseren Teil abgebrochen sind, sind in der erhaltenen oberen Partie schmal, die Nase ist im ganzen schmal, die rechte Seite des Unterrandes der Apertura piriformis ist etwas starker, ulmenblattformig, nach unten gewolbt; die Fossae caninae sind tief, der Schadel gut profilirt; der Alveolarfortsatz des Oberkiefers kurz, die Zahne klein; der Unterkiefer niedrig und schwach,



aber mit gut ausgebildetem Kinnfortsatz, die Aeste des Unterkiefers niedrig und schmal, stark schief nach hinten gewendet mit einem entschieden weiblichen Winkel von 128°.

Die Anzahl der bis jetzt in der Literatur bekannten Menschenschädel mit vollkommener Verdoppelung des Scheitelbeines, d. h. mit *Sutura parietalis completa*, beträgt mit diesem Schädel aus der Leipziger Sammlung des Herrn W. His

13  
davon 9 Europäer  
4 von anderen Rassen.

**Schädelmasse :**

Hirnschädel:	Länge	= 165	} Index = 82.10
	Breite	= 136	
	Höhe	= 132	
	Ohr-Höhe	= 104	
	Kleinste Stirnbreite	= 90	
	Sagittalumfang	= 334	
	Davon: Stirnbogen	= 116	
	Scheitelbogen	= 132	
	Hinterhauptbogen	= 100	
	Horizontalumfang	= 486	
	Querbogen	= 290	
	Davon: rechte Hälfte	= 153	
	linke	= 137	
	Capacität	= 1280 ccm.	
Gesichtschädel:	Jochbreite	= 114	} Index = 81.58
	Gesichtshöhe	= 93	
	Mittelgesichtshöhe	= 59	
	Mittelgesichtshöhe bis Mundspalte	= 66	
	Nasenhöhe	= 45	} Index = 48.88
	Nasenbreite	= 22	
	Augenhöhlehöhe	= 32	} Index = 86.49
	Augenhöhlenbreite	= 37	
	Profilwinkel	= 80°.	